

**STUDI CLINICI IN POPOLAZIONI  
LAVORATIVE: VALORE E SIGNIFICATO DEI  
RILIEVI ANAMNESTICI, DEI TESTS CLINICI E  
DEGLI ESAMI STRUMENTALI PER LA  
DIAGNOSI DELLE AFFEZIONI MUSCOLO-  
SCHELETRICHE DEGLI ARTI SUPERIORI  
(WMSDS)**

**INTRODUZIONE**

Per il Medico del Lavoro che deve effettuare studi clinici in popolazioni lavorative la raccolta sistematica dei sintomi ha diversi scopi: definire i cosiddetti “casi anamnestici” per l’analisi statistica e per la verifica delle correlazioni rischio/danno, nonché verificare e circostanziare un sospetto diagnostico relativo alle affezioni in esame.

L’interpretazione dei sintomi può essere facilitata dall’identificazione di una soglia anamnestica che permetta di classificare i soggetti come “casi anamnestici” delle affezioni muscolo-scheletriche del collo e degli arti superiori (13).

La soglia anamnestica per i disturbi del rachide cervicale è riportata successivamente.

Nella definizione di “caso anamnestico” qui adottata per i disturbi degli arti superiori si intende: presenza di dolore o parestesie negli ultimi dodici mesi, che siano durati almeno una settimana o si siano presentati almeno una volta al mese, non provocati da traumi acuti (7).

Questa definizione di “caso” é certamente utile nelle indagini epidemiologiche e negli studi di correlazione rischio/danno, sebbene la stessa definizione non possa essere utilizzata come criterio clinico-diagnostico (7). Pertanto, nella gestione dei singoli casi clinici, il criterio riferito precedentemente può essere un’utile guida, ma va adottato con attenzione critica e comunque correlato agli altri elementi anamnestici e diagnostici raccolti, in considerazione del differente andamento delle affezioni in esame.

Una volta che sia stato posto un sospetto clinico, può essere opportuno procedere ad esami fisici o ad accertamenti strumentali, con la eventuale consulenza di uno specialista (ortopedico, fisiatra, neurologo).

La semeiotica clinica delle tendinopatie fornisce maggiori informazioni di quella delle sindromi da intrappolamento. Infatti, la negatività delle manovre di evocazione del dolore

permette di escludere una patologia tendinea a carico del distretto o quantomeno depone per una fase precoce delle alterazioni, ovviamente in presenza di una sintomatologia significativa. Per le sindromi da intrappolamento, invece, la negatività delle manovre, che saranno discusse più avanti, non consente di escludere la presenza di patologie.

Le indagini strumentali disponibili per la diagnosi di tendinopatia sono le tecniche di "imaging", quali la ultrasonografia e la RMN (6, 8, 21, 24).

L'ecografia dei tendini risulta molto utile per documentare la presenza di edema, calcificazioni o distrazioni dei tendini; la RMN può essere utilmente impiegata in quei casi in cui, a fronte di forti sospetti clinici, non si siano rilevate alterazioni ecografiche, per studiare tendini non raggiungibili con l'ecografia o quando si sospettino lesioni a localizzazione differente da quella tendinea (1).

Nello studio delle sindromi da intrappolamento l'esame ultrasonografico, in particolare per le sindromi canalicolari, consente di documentare l'entità e l'origine della compressione del nervo interessato (2): è quindi in grado di rilevare anche fasi precoci della sindrome da intrappolamento.

L'esame elettrofisiologico di superficie consente lo studio della velocità di conduzione sensitiva e motoria dei nervi periferici, nonché l'identificazione della sede di intrappolamento. Va rimarcato che nell'esperienza clinica degli Aa sono stati rilevati numerosi casi di soggetti con compressioni del nervo mediano ecograficamente dimostrate ma assenza di alterazioni elettrofisiologiche.

Sono stati proposte da vari AA numerose altre indagini strumentali per le sindromi da intrappolamento quali la termografia, i tests per la sensibilità vibratoria e la discriminazione tattile: sulla reale validità non vi è però unanime consenso in letteratura (10, 14, 20, 23).

## **L'INQUADRAMENTO DIAGNOSTICO DELLE WMSDs**

Le caratteristiche cliniche delle principali affezioni in esame del collo e degli arti superiori sono state riportate dagli Autori in altra parte di questo volume (art.14). In questa sede verrà discussa l'interpretazione dei risultati emersi dalla raccolta sistematica dei sintomi per indirizzare il successivo iter diagnostico. Vengono inoltre indicate specifiche manovre cliniche, che sono state scelte dalla pratica specialistica in considerazione della loro semplicità di esecuzione ed interpretazione, tenendo presente che la loro applicazione avviene primariamente nell'ambito della sorveglianza sanitaria e non in ambito di approfondimento specialistico (17). Il criterio di scelta delle manovre cliniche e delle indagini strumentali è stato basato altresì sulla valutazione di sensibilità e specificità, valore predittivo rispettivamente positivo e negativo, ove questi dati fossero disponibili in letteratura.

Per le diverse affezioni di interesse verranno discusse le indicazioni verso gli accertamenti strumentali ed il ricorso alle opportune consulenze specialistiche (fisiatria, ortopedico, neurologo): nell'Appendice 1 viene presentata una cartella clinica mirata alla registrazione dei risultati delle manovre, con le illustrazioni relative alle manovre stesse.

### **Le cervicobrachialgie**

In presenza di sintomatologia dolorosa cervicale irradiata agli arti superiori la frequenza e la durata dei disturbi cervicali sono classificati come positivi alla soglia anamnestica secondo i criteri riportati in **tabella 1**, indicati dagli Autori per la valutazione clinico-funzionale del rachide (16, 17).

<b>SOGLIA POSITIVA</b>		<b>DISTURBI MINORI</b>
Dolore continuo		Fastidio ad episodi
Fastidio continuo		
Dolore ad episodi almeno di:		
Numero episodi	Durata di ogni episodio in giorni	Dolore ad episodi che non raggiunge la soglia positiva.
10	1	
6	2	
4	3	
3	10	
2	30	
1	90	

**Tabella 1** - Soglia anamnestica per i disturbi del rachide cervicale.

Se la soglia anamnestica è superata, è indicata l'esecuzione di un esame clinico che prevede manovre di evocazione del dolore alla pressione delle apofisi spinose, degli spazi intervertebrali cervicali ed alla palpazione della muscolatura coinvolta (mm. paravertebrali cervicali e mm. trapezio superiore). Viene inoltre rilevata la comparsa di dolore durante l'esecuzione dei movimenti specifici del rachide cervicale (flessione, estensione, rotazione destra e sinistra, inclinazione destra e sinistra). Tali manovre consentono una classificazione, derivante dalla combinazione dei rilievi anamnestici, clinici e funzionali, di spondiloartropatia clinico-funzionale (S.A.P.) di rispettivamente primo, secondo e terzo grado del rachide cervicale secondo lo schema indicato in tabella 1 (16, 17).

S.A.P. 1°	Anamnesi positiva		
S.A.P. 2°	Anamnesi positiva	Pressopalpazione positiva	
S.A.P. 3°	Anamnesi positiva	Pressopalpazione positiva	Motilità dolente (3 movimenti su 6)

**Tabella 2** - Criterio di classificazione delle S.A.P. cervicali.

In presenza di sintomatologia cervico-brachiale continua (o subcontinua) negli ultimi dodici mesi è indicata l'esecuzione di un esame radiografico del rachide cervicale (proiezioni standard ed oblique). Se esso risulta positivo per megapofisi trasversa di C7, costa cervicale, riduzione dei forami di coniugazione, patologia degenerativa grave, sindrome di Klippel-Feil viene disposto l'invio allo specialista con il quesito di diagnosi differenziale verso la sindrome dello stretto toracico.

Lo stesso percorso viene proposto in presenza di sintomatologia cervico-brachiale episodica qualora l'esame clinico-funzionale deponga per presenza di S.A.P. di 2° o 3° grado. Un ricontrollo a distanza di tempo viene proposto per i soggetti classificati come S.A.P. di 1° grado o per i soggetti il cui esame radiografico sia stato negativo. Ai fini dell'inquadramento diagnostico può essere identificato il flusso decisionale schematizzato in **figura 1**.

## **Le tendiniti della spalla**

Il sospetto di tendinite della spalla si pone quando viene riferito dolore (ai movimenti o sollevando di gravi) nei dodici mesi precedenti. L'associazione con dolore a riposo indica uno stadio più avanzato della tendinite. Non si pone l'indicazione all'esame clinico se l'andamento dei sintomi è episodico ed il soggetto riferisce benessere da oltre trenta giorni: in tal caso, se il soggetto supera la soglia anamnestica verrà ricontrollato a distanza di sei mesi o invitato a ripresentarsi durante l'eventuale fase di acuzie.

Si pone l'indicazione all'esame clinico in caso di dolore continuo, di dolore episodico in atto o di dolore in relazione ad una specifica causa scatenante. L'episodio si intende in atto quando l'intervallo di benessere è inferiore ai trenta giorni (tale criterio è da riferirsi anche alle patologie riportate successivamente).

Le manovre cliniche ricercano l'evocazione del dolore durante i movimenti globali del cingolo scapolare (9, 18).

I movimenti analizzati, attivamente eseguiti dal soggetto seduto o in stazione eretta, sono:

### **a) FLESSIONE**

Il soggetto porta l'arto superiore in avanti ed in alto fino ad arrivare in posizione verticale (flessione di 180°).

### **b) ABDUZIONE**

Il soggetto esegue un abduzione completa del braccio con un escursione di 180° sul piano frontale. Particolare importanza riveste "l'arco doloroso" (dolore riferito solo al range tra 70° e 120° di abduzione), ritenuto patognomiconico della sindrome da conflitto.

### **c) ROTAZIONE ESTERNA E ABDUZIONE**

Il soggetto viene invitato a portare l'arto superiore in alto, la mano dietro il capo per toccare l'angolo supero-mediale della scapola controlaterale.

### **d) ROTAZIONE INTERNA E ABDUZIONE**

Il soggetto viene invitato a portare la mano in basso dietro la schiena e a risalire fino a toccare l'angolo inferiore della scapola controlaterale.

In tutte le manovre viene valutata la comparsa di dolore durante l'esecuzione o la presenza di motilità ridotta per confronto con l'arto controlaterale.

In presenza di "arco doloroso" o di dolore in almeno due delle quattro manovre proposte, si porrà l'indicazione all'ecografia della spalla, che nella maggior parte dei casi chiarirà la diagnosi escludendo o identificando i tendini sede del processo infiammatorio.

Ove non sia possibile effettuare gli esami ecografici, è comunque utile una consulenza specialistica ortopedica o fisiatrice.

L'esame radiografico della spalla appare utile solo per rilevare le calcificazioni tendinee (M. di Duplay) o le patologie degenerative articolari. Risulta indicato nei soggetti che riferiscono dolore da più di 5 anni.

L'iter diagnostico è schematizzato in **figura 2**, anche per le tendiniti del gomito., del polso e della mano.

## **Le tendiniti e borsiti del gomito**

Il sospetto di epicondilita o di epitrocleite (epicondilita mediale) si pone quando è presente dolore in corrispondenza dell'inserzione tendinea, che si manifesta alla presa di oggetti o al sollevamento di gravi. Nelle fasi più avanzate è presente anche dolore al movimento. Non si pone l'indicazione all'esame clinico se l'andamento dei sintomi è episodico ed il soggetto riferisce benessere da oltre trenta giorni. Se il soggetto supera la soglia anamnestica verrà ricontrollato a distanza di sei mesi o invitato a ripresentarsi durante l'eventuale fase di acuzie. Si pone l'indicazione all'esame clinico in caso di dolore continuo, di dolore episodico con periodo di benessere inferiore a trenta giorni o di dolore in relazione ad una specifica causa scatenante.

L'esame clinico prevede l'ispezione e l'evocazione del dolore alla palpazione o durante la manovra di stiramento dei muscoli epicondiloidei. Quest'ultima manovra è positiva se il dolore è riferito al gomito. L'osservazione di un evidente edema in corrispondenza dell'articolazione del gomito (mediale, laterale, dorsale), anche in assenza di segni clinici, depone per l'opportunità di invio a visita specialistica.

Le manovre per l'epicondilita sono:

- a) palpazione dell'epicondilo,
- b) palpazione dei tendini dei muscoli epicondiloidei, effettuata circa due cm a valle dell'epicondilo,
- c) flessione passiva del polso a gomito esteso (stiramento dei muscoli epicondiloidei).

Le manovre per l'epitrocleite sono:

- a) palpazione dell'epitroclea,
- b) palpazione dei tendini dei muscoli epitrocleari, effettuata a circa due cm a valle dell'epitroclea.

La manovra per la borsite olecranicca è:

- a) palpazione dell'olecrano, effettuata a gomito flesso.

In presenza di dolore evocato da una delle manovre riportate si porrà l'indicazione alla ecografia del gomito, che nella maggior parte dei casi chiarirà la diagnosi escludendo o identificando la sede del processo infiammatorio. Ove non sia possibile effettuare esami ecografici potrà essere utile una consulenza specialistica (**figura 2**).

L'esame radiografico del gomito permette di rilevare esclusivamente le calcificazioni tendinee o le affezioni degenerative articolari e pertanto va richiesto unicamente in presenza di tale sospetto diagnostico.

## **Le tendiniti e le affezioni degenerative del polso e della mano.**

Il sospetto di tendiniti o di affezioni degenerative del polso e della mano si pone in presenza di dolore alla presa di oggetti o durante i movimenti del polso e della mano. Per il dolore riferito alla mano va precisata la relativa localizzazione.

Non si pone l'indicazione all'esame clinico se l'andamento dei sintomi è episodico ed il soggetto riferisce benessere da oltre trenta giorni. Se il soggetto supera la soglia anamnestica verrà ricontrollato a distanza di sei mesi o invitato a ripresentarsi durante l'eventuale fase di acuzie. Si pone l'indicazione all'esame clinico in caso di dolore continuo, di dolore episodico con periodo di benessere inferiore a trenta giorni o di dolore in relazione ad una specifica causa scatenante.

L'esame clinico prevede l'ispezione del polso e della mano. L'ispezione sarà effettuata anche in assenza di dolore se il soggetto riferisce impaccio all'estensione di un dito (sospetta sindrome del dito a scatto), impaccio all'apertura completa della mano (sospetto morbo di Dupuytren) o presenza di noduli (sospetta cisti tendinea).

Verrà ricercata la presenza di edema localizzato al polso (volare, dorsale, stiloide radiale, stiloide ulnare), di cisti tendinea, di ipotrofia muscolare, di retrazione dell'aponeurosi palmare, di deformazione dell'articolazione trapezio-metacarpale.

Per il sospetto di tendinite degli estensori o dei flessori del polso e della mano l'esame clinico prevede la ricerca del dolore nei movimenti di flessione e di estensione del polso contro resistenza. L'indicazione all'effettuazione dell'esame ecografico si pone sia in presenza di edema franco che in presenza di dolore alla mobilizzazione. In caso di dolore riferito al I dito va effettuata la palpazione dell'articolazione trapezio- metacarpale (immediatamente a valle della plica cutanea del polso) che evoca dolore in presenza di artrosi trapezio-metacarpale e che, nelle fasi più avanzate è associata a deformità articolare. Va inoltre effettuato il test di Finkelstein: si invita il paziente a chiudere il pugno con il pollice all'interno, indi il soggetto piega attivamente il polso verso il lato ulnare tenendolo in leggera flessione. La manovra è positiva per vivo dolore sul margine radiale del polso (tipico della sindrome di De Quervain). In ultimo va eseguita la palpazione dello stiloide radiale, che è considerata positiva in caso di evocazione di dolore.

In presenza di positività ai segni clinici sopra descritti è indicato l'invio allo specialista ortopedico o fisiatra. Per il sospetto di sindrome del dito a scatto va effettuata la manovra di estensione forzata del dito interessato, che risulta positiva in presenza di arresto all'estensione seguito dal tipico scatto. In tal caso è elettiva l'esecuzione dell'esame ecografico; ove ciò non sia possibile è utile l'invio a consulenza specialistica (**figura 2**).

## **Sindromi da intrappolamento**

I sintomi caratteristici delle sindromi da intrappolamento sono le parestesie. Nelle fasi più avanzate possono associarsi ipostenia o dolore. Il sospetto di sindrome da intrappolamento si pone quando le parestesie sono continue o sub-continue, oppure, se a episodi regolari anche se non continui, per un periodo di almeno tre mesi nei dodici mesi precedenti. Quest'ultimo criterio è stato introdotto in quanto le sindromi da intrappolamento mostrano in fase iniziale un andamento ciclico dei sintomi.

Qualora il soggetto superi la soglia anamnestica ("caso anamnestico") ma le parestesie non abbiano le caratteristiche sopra citate, si effettuerà un controllo a sei mesi di distanza. Il riferimento di parestesie notturne che insorgono solo in occasione di posture incongrue dell'arto superiore farà escludere la necessità di accertamenti strumentali.

Si pone il sospetto di sindrome da intrappolamento del nervo mediano al polso (sindrome del tunnel carpale) in presenza di parestesie nel territorio del mediano (prime tre dita e metà del quarto dito), prevalentemente durante il riposo notturno o al risveglio. Le parestesie notturne possono essere associate a parestesie diurne e, nelle forme più avanzate, a ipostenia (caduta di piccoli oggetti, difficoltà ad avvitare/svitare).

Si pone il sospetto di sindrome da intrappolamento del nervo ulnare al polso (sindrome del canale di Guyon) in presenza di parestesie notturne al quarto e quinto dito associate o meno a parestesie diurne o ipostenia.

In presenza di sintomatologia parestesica riferita sia all'avambraccio che alla mano nei territori tipici, associata o meno a dolore al gomito o all'avambraccio, si pone l'opportunità di diagnosi differenziale rispettivamente con la sindrome da intrappolamento del nervo mediano al gomito (sindrome del pronatore rotondo) o del nervo ulnare al gomito (sindrome della doccia epitroclea-olecranica). Gli accertamenti strumentali sono in ogni caso indicati nei sospetti di sindromi canalicolari al polso per definire l'eventuale presenza di tale patologia e precisare il nervo coinvolto, la sede e la gravità.

Nel caso di parestesie continue o episodiche presenti all'esame e ricorrenti da più di sei mesi va richiesto l'esame ecografico del polso (3).

Se l'ecografia documenta una compressione del nervo mediano o ulnare è necessario procedere all'effettuazione di esame elettromiografico per valutare la gravità delle alterazioni della conduzione del nervo interessato. Ove non sia possibile effettuare un esame ecografico, in caso di parestesie continue è opportuno procedere comunque all'effettuazione di elettromiografia mentre nel caso di parestesie episodiche, il parere dello specialista può essere un utile preliminare al ricorso a indagini strumentali (4).

Per parestesie episodiche ricorrenti da meno di sei mesi o da più di sei mesi ma in completa remissione in sede di esame si procede all'effettuazione di tests clinici, con le modalità che verranno descritte successivamente.

In presenza di un test positivo si rende necessaria l'effettuazione di esame ecografico e/o elettromiografico, mentre la negatività delle manovre rinvia ad un controllo successivo.

L'indicazione in prima istanza di accertamenti strumentali in caso di parestesie continue è essenzialmente sostenuta dalla scarsa specificità e sensibilità (11, 12, 22) dei test clinici comunemente proposti dalla semeiotica ortopedico-neurologica (test di Tinel, test di Phalen e Phalen inverso, test di compressione), che quindi non danno informazioni ulteriori in presenza di una sintomatologia caratteristica. Dai dati reperibili in letteratura si rileva che i test maggiormente utili ad indirizzare verso un sospetto di sindrome canalicolare sono il test di pressione e il test di Phalen (5, 22). L'esame clinico comprende esclusivamente l'esecuzione di tests suddetti e viene proposto solo nei casi in cui la sintomatologia parestesica si presenta in maniera non caratteristica.

Per il Phalen test si invita il soggetto a flettere i polsi a 90° tenendo le mani giunte e mantenendo tale posizione per 60 secondi. La comparsa di sintomatologia parestesica territorializzata depone per la positività del test. Per quanto riguarda il test di pressione, l'operatore effettua una compressione con tutto il proprio pollice sulla faccia volare del polso a livello del tunnel carpale per 30 secondi. Anche in questo caso la comparsa di parestesie territorializzate depone per la positività al test.

Possono essere identificati dei percorsi decisionali differenti a seconda della sintomatologia riferita (**figura 3**).

Si pone il sospetto di sindrome dello stretto toracico in presenza di sintomatologia parestesica diurna ad esordio posturale, non ben territorializzata ed eventualmente associata a dolore non sistematico all'arto superiore o al fenomeno di Raynaud.

In tal caso l'esame clinico prevede l'effettuazione del "test di stancabilità" e del "test del candeliere" per l'evocazione della sintomatologia parestesica (15).

Nel "test di stancabilità" si invita il soggetto a sollevare gli arti superiori e ad aprire e chiudere le mani per trenta secondi. Il test risulta positivo se compare la sintomatologia parestesica riferita in anamnesi o se compaiono crampi.

Nel "test del candeliere" il soggetto abduce di 90° gli arti superiori, tenendoli in extrarotazione con il gomito flesso di 90° e le mani in alto. La posizione deve essere

mantenuta per trenta secondi. Anche in questo caso la comparsa di parestesie depone per la positività del test.

Le manovre proposte indagano i segni neurogeni della sindrome dello stretto toracico. Se sono presenti segni vascolari è utile richiedere una consulenza specialistica.

Nel caso di sospetto di sindrome dello stretto toracico, l'esecuzione dei test clinici è indicata se viene superata la soglia anamnestica citata nell'introduzione.

In caso di positività ad uno dei due test si pone l'indicazione ad un approfondimento specialistico. Nel caso di test negativi è indicata l'esecuzione di un esame radiografico del rachide cervicale (proiezioni standard ed oblique) che depone per l'opportunità di invio allo specialista solo in presenza di: megapofisi traversa C7, costa cervicale, riduzione dei forami di coniugazione, discopatie regressive gravi, sindrome di Klippel-Feil. In assenza di tali reperti è utile programmare un controllo nel tempo.

L'iter diagnostico è schematizzato in **figura 4**.

Va ricordato che la diagnosi di sindrome dello stretto toracico è resa particolarmente difficile dalla mancanza di metodiche strumentali mirate (19). Pertanto, sarà sovente una diagnosi di esclusione (13).

## **IL MODELLO DI CARTELLA PER L'INDAGINE CLINICA**

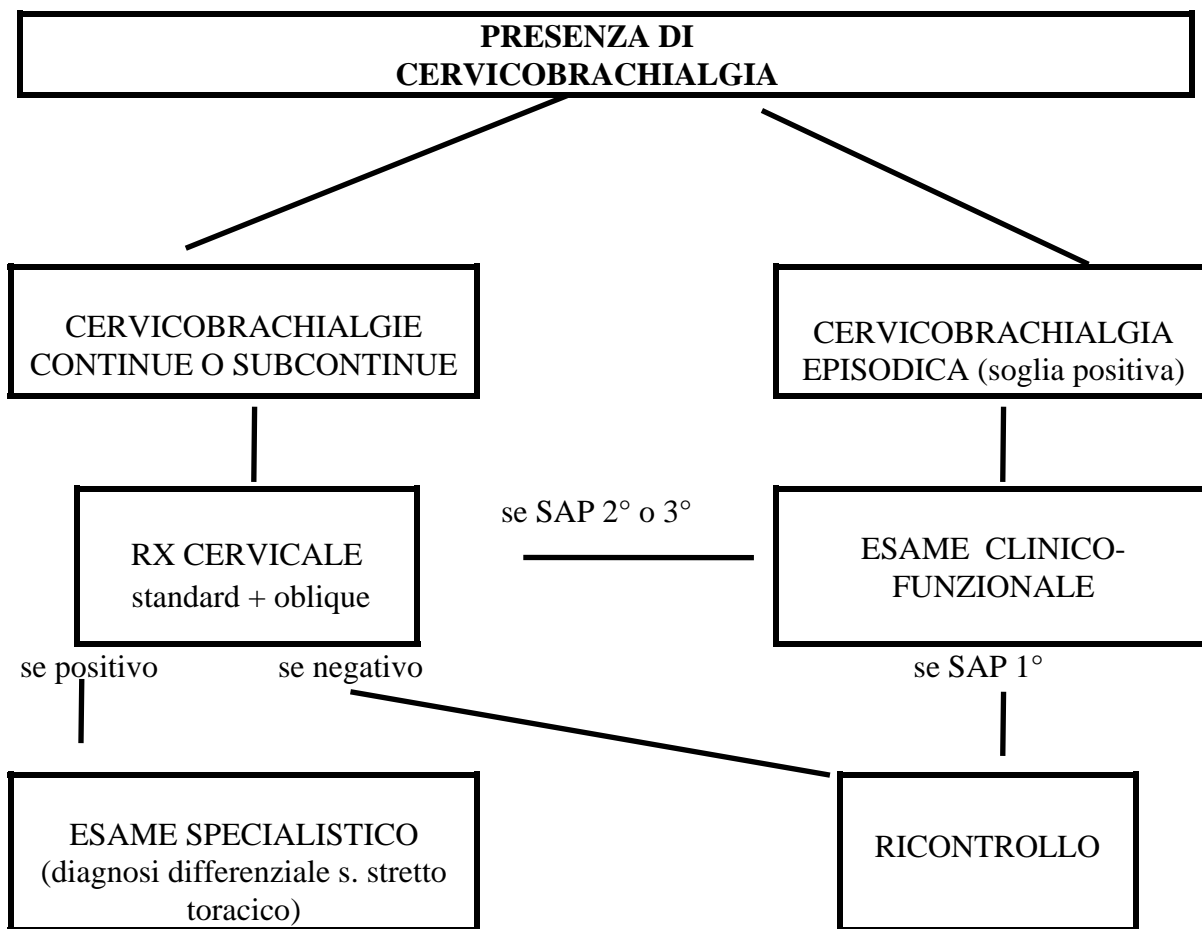
Il protocollo anamnestico per la raccolta della sintomatologia è riportato in altra parte di questo volume (13). In questa sede, è riprodotto in **Appendice 1** un modello di cartella per l'esame clinico del rachide cervicale e degli arti superiori in cui sono illustrate le manovre cliniche. Anche per la cartella clinica è stata prevista una codifica dei rilievi per una semplice informatizzazione dei dati raccolti.

## **BIBLIOGRAFIA**

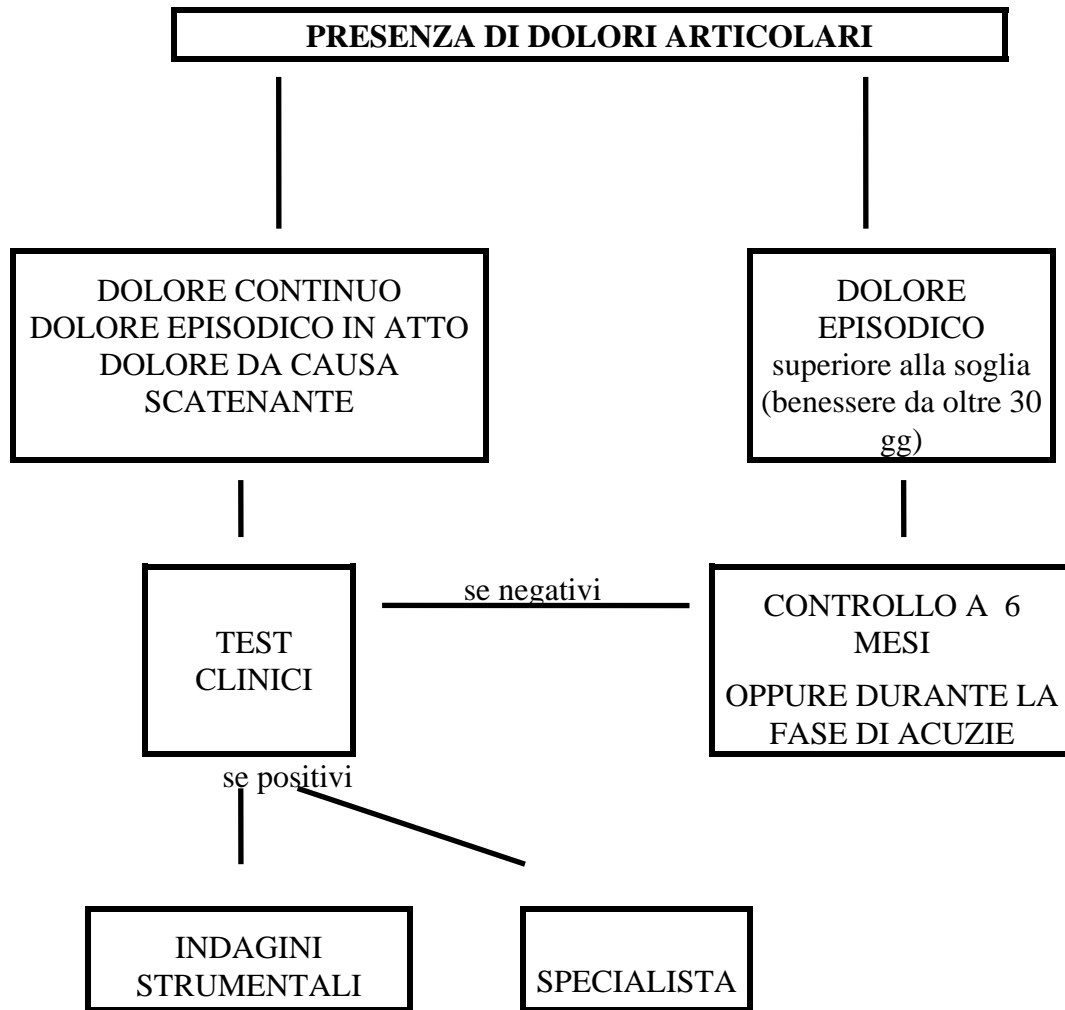
1. BELTRAN J., MOSURE J.C.: Magnetic resonance imaging of tendons. *Crit Rev Diagn Imagin* 1990; 30 (2): 111-82
2. BUCHENBERGER W., JUDMAIER W., BIRBAMER G., LENER M., SCHMIDAUER C.: Carpal tunnel syndrome: diagnosis with high-resolution sonography. *Am J Roentgenol* 1992 oct; 159 (4): 793-8.
3. DE GRANDIS D., FREDDI D.: *Le affezioni del sistema nervoso periferico di interesse chirurgico*. Marrapese Ed. 1992.
4. DE KROM M.C., KNIPSCHILD P.G.: Efficacy of provocative tests for diagnosis of carpal tunnel syndrome. *Lancet* 1990 febr 17; 335 (8686): 393-5.
5. DURKAN J.A.: A new diagnostic test for carpal tunnel syndrome. *J Bone Joint Surg Am* 1991 apr; 73 (4): 535-8.
6. GAGEY N., DESMOINEAUX P.: Contribution of MRI to the preoperative evacuation of rotator cuff tears. *Rev Chir Orthop Reparatrice Appar Mot* 1991; 77 (8): 521-9.



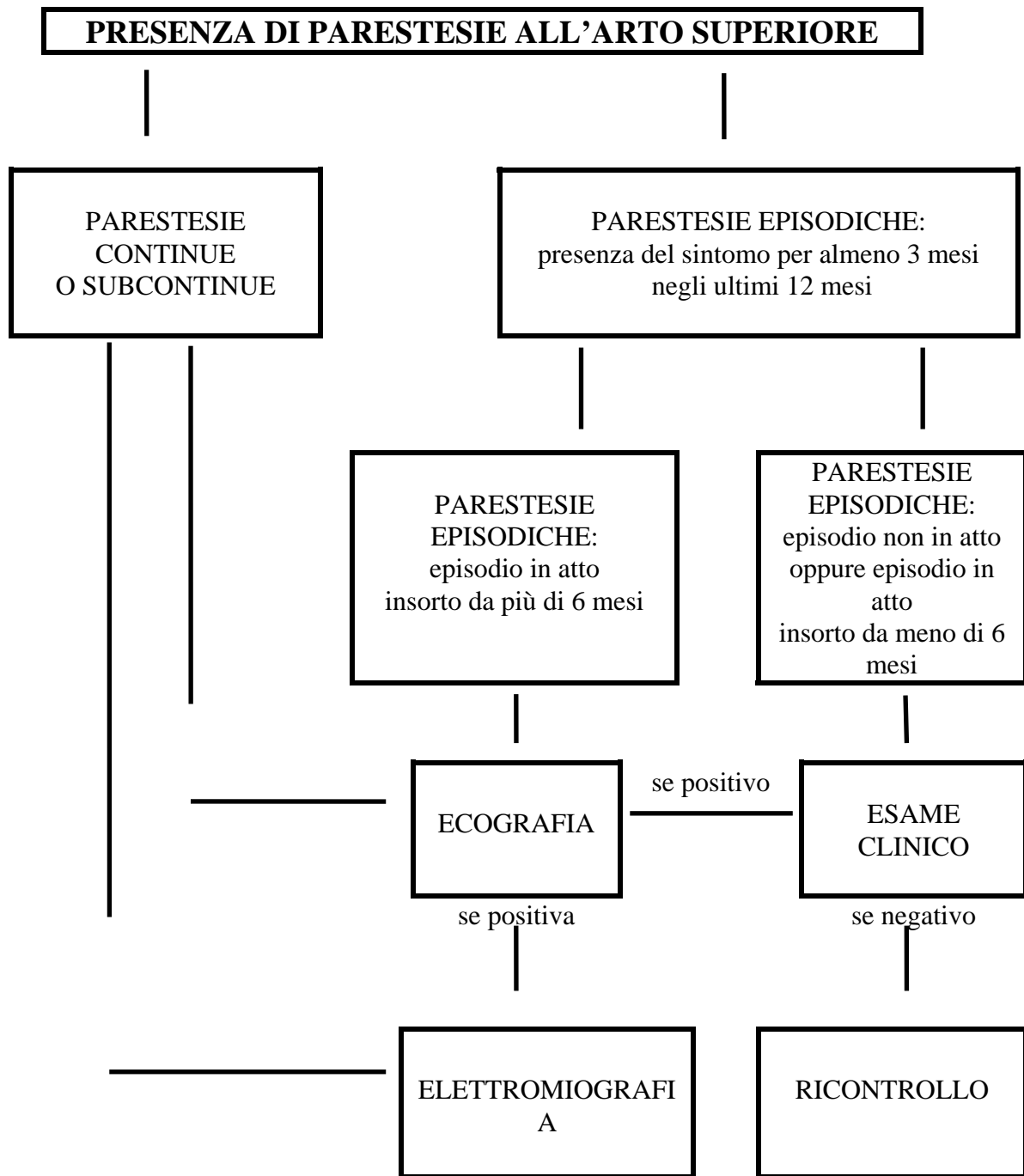
7. HAGBERG M., SILVERSTEIN B., RICHARD W., SMITH M.J., HENDRICK H.W., CARAYON P., PÉRUSSE M.: *Work related musculoskeletal disorders (WMSDs): a reference book for prevention*. London: Taylor e Francis 1995.
8. HANNESSCHLAGER J., RIEDELBERGER W.: Lesions of the long head of the biceps theirs pathogenesis and demostration by imaging procedures (sonography, xray, arthrography and computed thomography). *Rofo Fortschr Geb Rontgenstr Neven Bildgeb Verfahr* 1989 sep; 151 (3): 331-7.
9. HOPPENFELD S. : *L'esame obiettivo in ortopedia*. Bologna: Aulo Gaggi Editore 1976.
10. JETZER T.C.: Use of vibration testing in the early evaluation of workers with carpal tunnel syndrome. *J Occup Med* 1991 feb; 33 (2): 117-20.
11. KUSCHNER S.H., EBRAMZADE H.: Tinel's sign and Phalen's test in carpal tunnel syndrome. *Orthopedics*, 1992 nov; 15 (11): 1297-302.
12. MEGELE R. : Diagnostic tests in carpal tunnel syndrome. *Nervenarzt* 1992 jun; 62 (6): 354-9.
13. MENONI O., DE MARCO F., COLOMBINI D., OCCHIPINTI E., VIMERCATI C., PANCIERA D. :: Studi clinici in popolazioni lavorative: un modello per l'indagine anamnestica e sue modalità applicative. *Med Lav* 1996 (nel presente volume).
14. MEYERS S., CROS D. : Liquid crystal thermography: quantitative studies of abnormalities in carpal tunnel syndrome. *Neurology* 1989; 39 (11): 1465-9.
15. NOVAK C.B., MACKINNON S.E., PATTERSON G.A.: Evaluation of patients with toracic outlet syndrome. *J Hand Surg Am* 1993 mar; 18 (2): 292-9.
16. OCCHIPINTI E., COLOMBINI D.: Clinical and functional examination of the spine in working communities: occurrence of alterations in the male control group. *Clinical biomechanics* 1989; 1: 25-33.
17. OCCHIPINTI E., COLOMBINI D., DE MARCO F., MENONI O.: Criteri per la sorveglianza sanitaria delle patologie muscolo-scheletriche degli arti superiori nelle popolazioni lavorative esposte. *Med Lav* 1996 (nel presente volume).
18. SILVERSTEIN B., FINE L.: Evaluation of upper extremity and low back cumulative traume disorders: A screening manual. The University of Michigan: College of Engineering and School of Public Health 1984.
19. SOBEY A.V., GREWAL R.P., HUTCHINSON K.J., URSCHEL J.D.: Investigation of nonspecific neurogenic thoracic outlet syndrome. *J Cardiovasc Surg Torino* 1993 aug; 34 (4): 343-5.
20. TCHOU S., COSTICH J.F.: Thermographic observations in unilateral carpal tunnel syndrome: report of 61 cases. *J Hand Surg Am* 1992; 17 (4): 631-7.
21. WANG Y.M., SHI T.T.: Magnetic resonance imagin of rotator cuff lesions. *J Formos Med Assoc* 1994 mar; 93 (3): 234-9.
22. WILLIAMS T.M.; MACKINNON S.E.: Verification of the pressure provocative test in carpal tunnel syndrome. *An Plast Surgery* 1992 jul; 29 (1): 8-11.
23. WINN F.J., PUTS ANDERSON V.: Vibration thresholds as a function of age and diagnostic of carpal tunnel syndrome: A preliminary report. *Exp Againg Res* 1990; 16 (4): 221-4.
24. YU J.S.: Magnetic resonance imaging of the wrist. *Orthopedics* 1994; 17 (11):1041- 48.



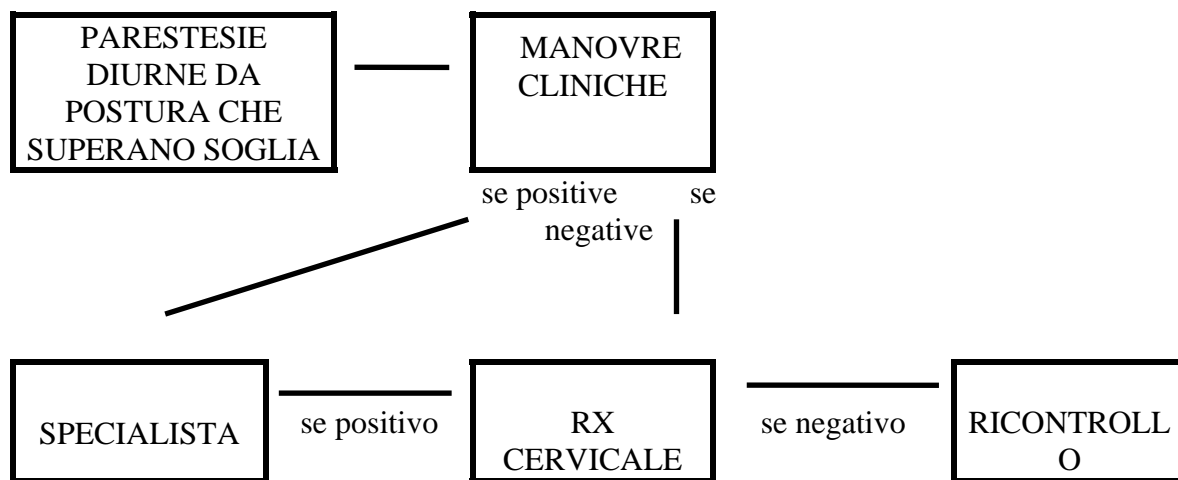
**Figura 1** – Percorso decisionale per l’inquadramento diagnostico della cervico-brachialgia.



**Figura 2** – Percorso decisionale per l’inquadramento delle tendiniti di spalla, gomito e polso.



**Figura 3** – Percorso decisionale per la diagnosi di sindrome canalicolare.



**Figura 4** – Percorso decisionale nel sospetto di sindrome dello stretto toracico.